



BÁO CÁO ĐIỀU TRA KHẢO CỔ HỌC PHÁP Y

NHÓM 2

TÌNH HUỐNG

- Ngày 04/10/2011 một trận lụt xảy ra tại TP.HCM.
- Báo cáo của ICRC và bà Bian Nguyễn cho thấy có sự biến mất của đứa con trai nhỏ, chồng bà và một vài người hàng xóm.
- Ngày 05/11/2011, Tổ chức nhân chủng học pháp y được cử đến điều tra trường hợp này.

MỤC TIÊU

- Phục hồi các bằng chứng
- Tìm hiểu các chấn thương xương
- Phân tích xem có tối thiểu bao nhiêu nạn nhân (MNI), giới tính, độ tuổi.

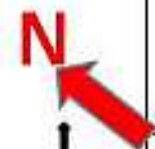CÁC BƯỚC

- Kiểm tra an ninh (security inspection)
- Kiểm tra bằng chứng (evidence inspection)
- Chụp hình (photo recording)
- Điền form (filling forms)
- Lập bản đồ và phác thảo (mapping and sketching)
- Thu thập bằng chứng (evidence collection)
- Chịu trách nhiệm lưu giữ (chain of custody)
- Phân tích tại phòng thí nghiệm (laboratory analysis)

HIỆN TRƯỜNG

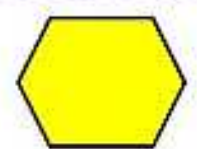


FIELD INFORMATION



HƯNG PHÚ ST.

SÂN TENNIS



BỂ NƯỚC

ĐƯỜNG NỘI BỘ

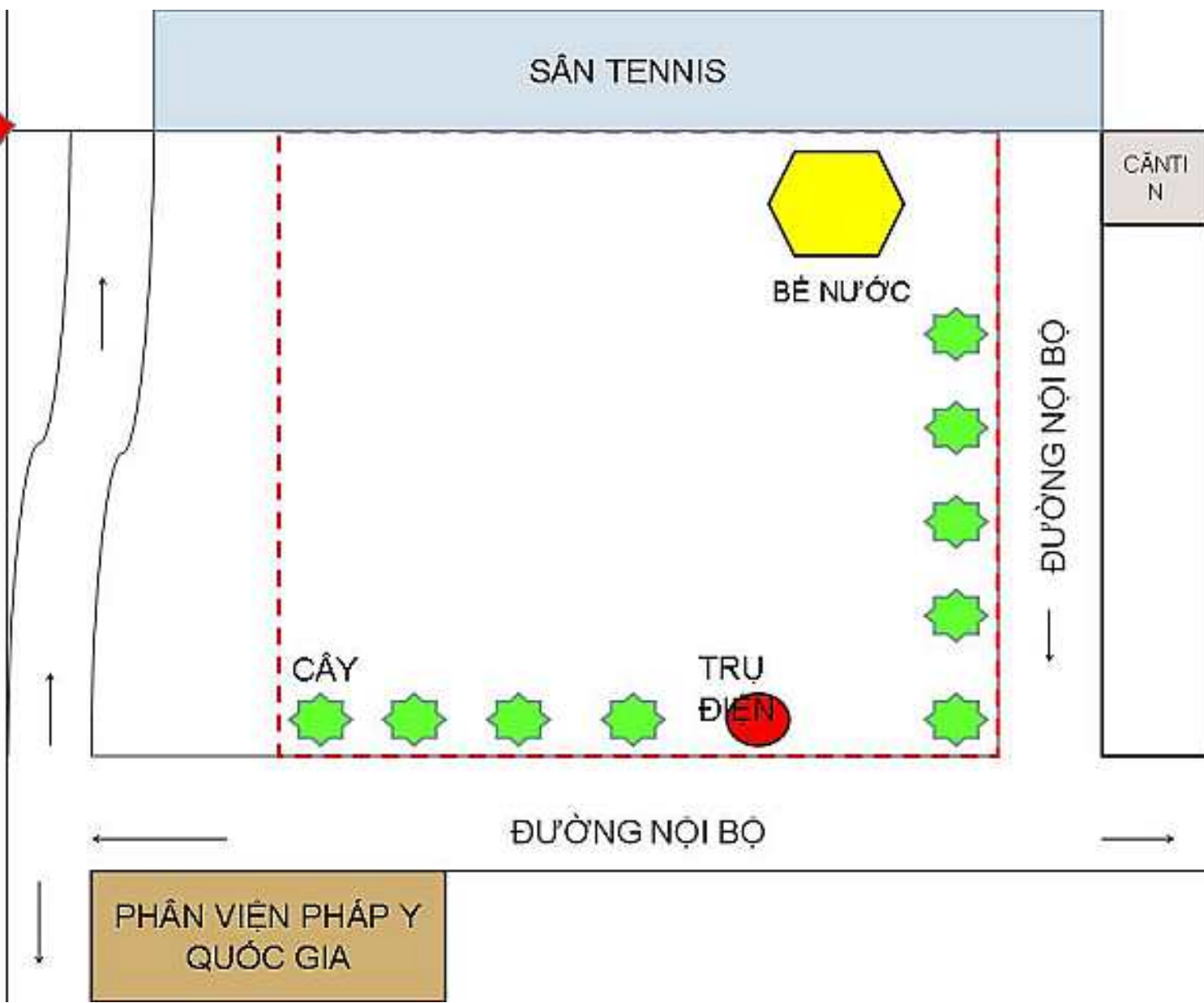
CĂN TI
N

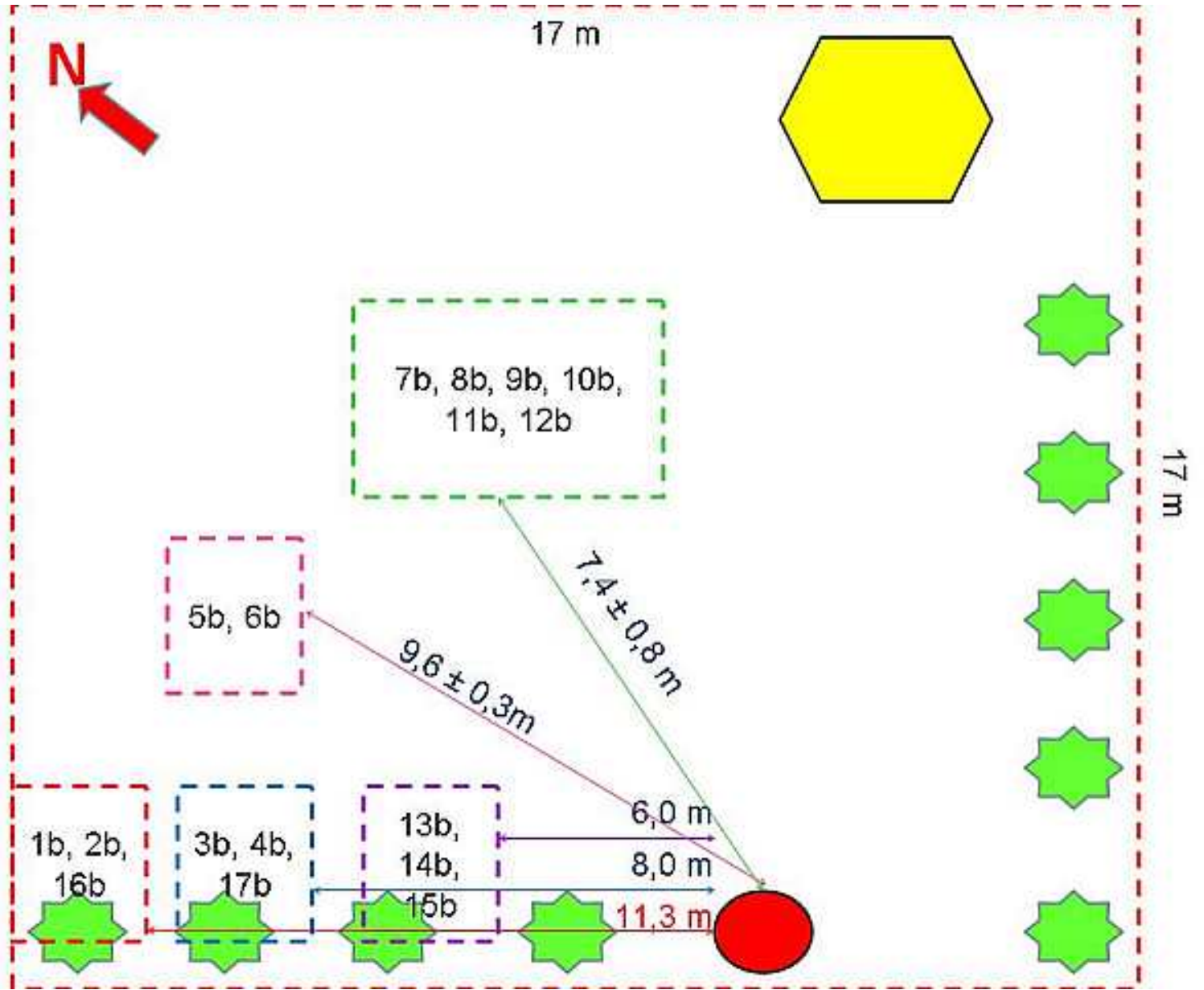
CÂY

TRỤ
ĐIỆN

ĐƯỜNG NỘI BỘ

PHÂN VIỆN PHÁP Y
QUỐC GIA





PHÁT HIỆN BỘ XƯƠNG



SKELETAL INVENTORY

HÌNH ẢNH BAN ĐẦU



PICTURE OF REMAINS RECORDED IN ORIGINAL INVENTORY

HÌNH ẢNH BAN ĐẦU



PICTURE OF REMAINS RECORDED IN ORIGINAL INVENTORY

HÌNH ẢNH BAN ĐẦU



PICTURE OF REMAINS RECORDED IN ORIGINAL INVENTORY

ĐO ĐẠC



MEASURING

ĐO ĐẶC, CHỤP ẢNH



MẪU 01b

ĐO ĐẶC, CHỤP ẢNH



MẪU 2b

ĐO ĐẶC, CHỤP ẢNH



MẪU 16b

ĐO ĐẶC, CHỤP ẢNH



MẪU 3b, 4b, 17b

ĐO ĐẶC, CHỤP ẢNH



MẪU 5b, 6b

ĐO ĐẶC, CHỤP ẢNH



MẪU 7b, 12b

ĐO ĐẶC, CHỤP ẢNH



MẪU 8b

ĐO ĐẶC, CHỤP ẢNH



MẪU 9b

ĐO ĐẶC, CHỤP ẢNH



MẪU 10b, 11b

ĐO ĐẶC, CHỤP ẢNH



MẪU 13b

ĐO ĐẶC, CHỤP ẢNH



MẪU 14b

ĐO ĐẶC, CHỤP ẢNH



MẪU 15b

DI CHUYỂN BẰNG CHỨNG VỀ PHÒNG THÍ NGHIỆM



PHÂN TÍCH TẠI PHÒNG THÍ NGHIỆM LABORATORY ANALYSIS



PHÂN TÍCH TẠI PHÒNG THÍ NGHIỆM LABORATORY ANALYSIS

MẪU 1b



Xương hàm dưới, có dấu mất răng trước chết và sau chết, còn dấu của 3 lỗ chân răng sau chết.

PHÂN TÍCH TẠI PHÒNG THÍ NGHIỆM LABORATORY ANALYSIS

MẪU 2b



PHÂN TÍCH TẠI PHÒNG THÍ NGHIỆM LABORATORY ANALYSIS

MẪU 16b



Xương Trụ trái và xương Quay phải, đều có tổn thương trên xương (sau chết),

PHÂN TÍCH TẠI PHÒNG THÍ NGHIỆM LABORATORY ANALYSIS

MẪU 3b



Xương cột sống (đủ từ C1 đến xương cùng và không phát hiện tổn thương),

PHÂN TÍCH TẠI PHÒNG THÍ NGHIỆM LABORATORY ANALYSIS

MẪU 4b



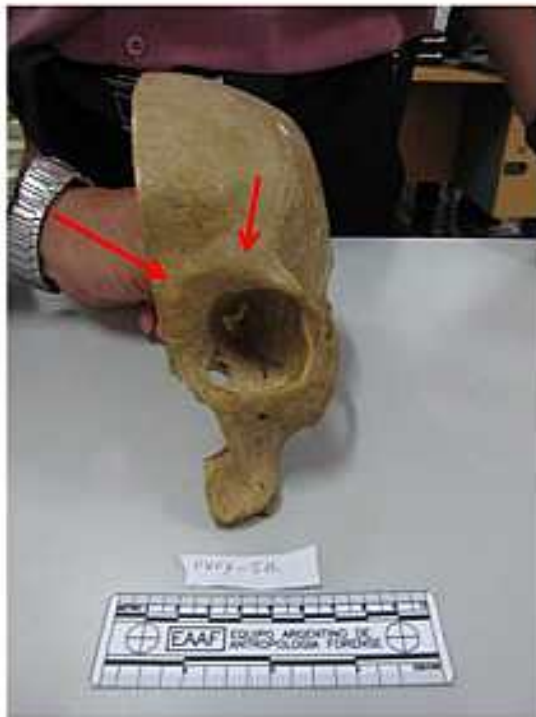PHÂN TÍCH TẠI PHÒNG THÍ NGHIỆM LABORATORY ANALYSIS

MẪU 17b



Xương cánh chấu trái, có hình ảnh tổn thương sau chết (đường kính 5-7mm, nham nhở)

PHÂN TÍCH TẠI PHÒNG THÍ NGHIỆM LABORATORY ANALYSIS



MẪU 5b



Nửa xương sọ trái: Xương trán phẳng, xương hốc mắt có bờ tròn, có 1 răng của xương hàm trên

PHÂN TÍCH TẠI PHÒNG THÍ NGHIỆM LABORATORY ANALYSIS

MẪU 6b



PHÂN TÍCH TẠI PHÒNG THÍ NGHIỆM LABORATORY ANALYSIS

MẪU 7b



Xương chày trái, không phát hiện tổn thương, dài 33cm, bờ trước của xương sắc và gồ

PHÂN TÍCH TẠI PHÒNG THÍ NGHIỆM LABORATORY ANALYSIS

MẪU 8b



PHÂN TÍCH TẠI PHÒNG THÍ NGHIỆM LABORATORY ANALYSIS

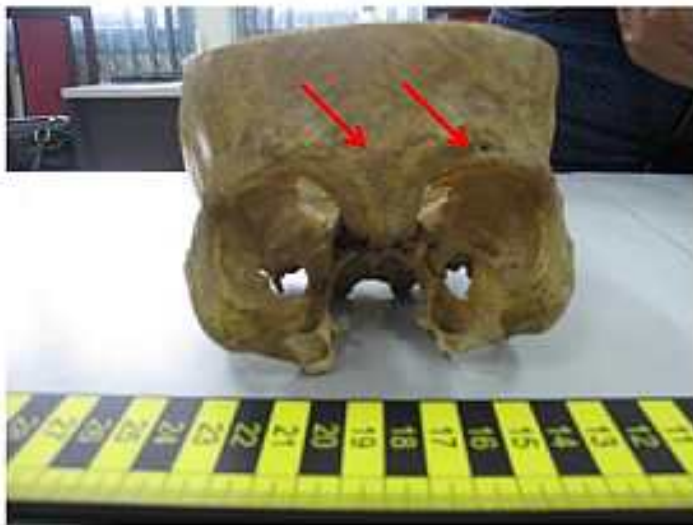MẪU 9b



Xương đùi phải, không dấu tổn thương, dài 46cm, đường kính đầu chỏm xương đùi là 4,5cm → xương đùi của người lớn.

PHÂN TÍCH TẠI PHÒNG THÍ NGHIỆM LABORATORY ANALYSIS


MẪU 10b



Nửa sọ cắt ngang phần dưới, xương trán đứng, bờ trên xương hốc mắt gồ.

PHÂN TÍCH TẠI PHÒNG THÍ NGHIỆM LABORATORY ANALYSIS

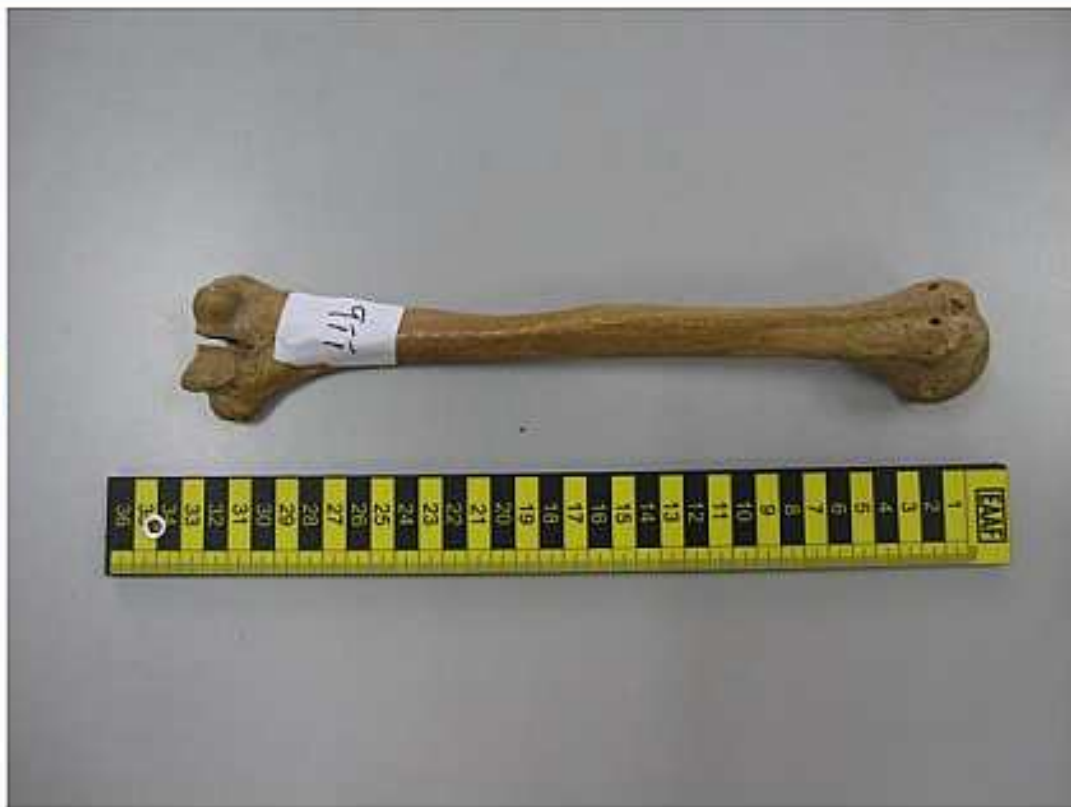MẪU 10b



Xương hàm dưới có tổn thương: Có 3 lỗ dấu chân răng cửa, bờ xương dày (người lớn), còn dấu lỗ chân răng tương ứng với răng cùng.

PHÂN TÍCH TẠI PHÒNG THÍ NGHIỆM LABORATORY ANALYSIS

MẪU 11b



Xương cánh tay phải, không phát hiện tổn thương, dài 34cm, chỏm xương cánh tay có đường kính 4,6cm, trơn láng.

PHÂN TÍCH TẠI PHÒNG THÍ NGHIỆM LABORATORY ANALYSIS

MẪU 12b



Xương bàn chân trái, đầy đủ các thành phần xương bàn chân.

PHÂN TÍCH TẠI PHÒNG THÍ NGHIỆM LABORATORY ANALYSIS

MẪU 13b



PHÂN TÍCH TẠI PHÒNG THÍ NGHIỆM LABORATORY ANALYSIS

MẪU 14b



PHÂN TÍCH TẠI PHÒNG THÍ NGHIỆM LABORATORY ANALYSIS

MẪU 15b



Ít nhất có 3 người

Nửa sọ dưới



Nửa sọ trái

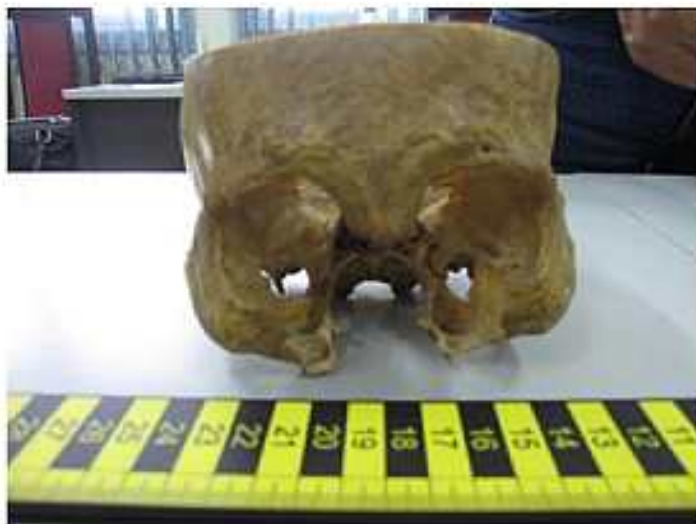

Xương cột sống

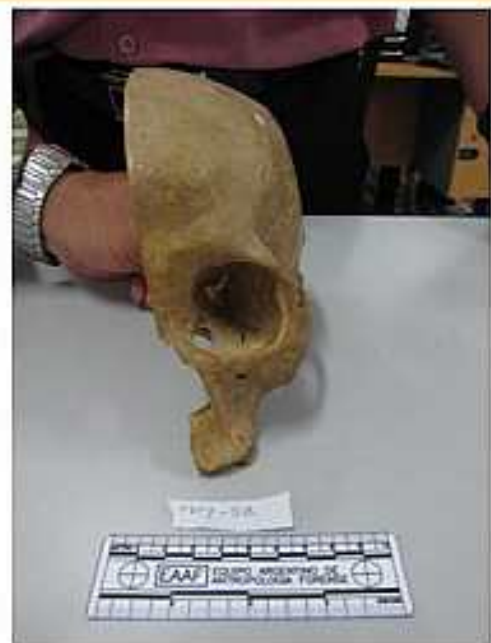

Trong 3 bộ hài cốt này, có 1 bộ hài cốt nam, một bộ hài cốt nữ, 1 không xác định giới

Bộ hài cốt Nam



Bộ hài cốt Nữ



Ước khoảng tuổi

Răng hàm dưới mất toàn bộ (trước chết), 3 lỗ chân răng → mất răng sau chết.

Ước khoảng tuổi: > 60.



Thank You 

